Aus dem Zahnärztlichen Universitäts-Instiut der Universität Berlin, Direktor: Prof. Dr. Dieck.
Aus der Chirurgischen Abteilung, Leiter: Prof. Dr. Axhausen.

Die Wiederkehr der Funktion des Nervus Mandibularis nach der Kontinuitätsresektion des Unterkiefers

---

INAUGURAL-DISSERTATION

zur Erlangung der medizinischen Doktorwürde an der Friedrich-Wilhelms-Universität zu Berlin

Von

Elfriede Grohnwald

Zahnärztin aus Berlin

Tag der Promotion: 19. 11. 1932

Dr. Emil Ebering, Berlin NW 7, Mittelstraße 29

30

Gedruckt mit Genehmigung
der
Medizinischen Fakultät der Universität Berlin

D e k a n : Prof. Dr. H. Gocht

Referent: Prof. Dr. Axhausen

R. UNIV.
BIBLIOTHEEK
LEIDEN

Unterkieferresektionen wurden schon in der vorantiseptischen Zeit ausgeführt, jedoch sehr vereinzelt. Als erste wagten sich Deaderik und Dupuytren an diese schwierige und verantwortungsvolle Aufgabe. Denn damals bedeutete diese Operation immer einen das Leben des Patienten bedrohenden Eingriff, und häufig starben die Unglücklichen entweder bei oder kurze Zeit nach der Operation an: Pyämie, Entkräftung, rasch auftretenden Rezidiven, Pneumonie, Pleuritis, Phlegmone, Erstickung, Erysipel, Meningitis nach Webers Statistik, die die Kontinuitätsresektionen des Unterkiefers bis 1864 berücksichtigt. Damals sah man wegen dieser hohen Mortalitätsziffer und der furchtbaren Verunstaltung, die nach der Operation zurückblieb, nur in den malignen Tumoren eine Indikation zur Kontinuitätsresektion. Dazu kam noch, daß früher nur die Narkose Verwendung finden konnte; die Operation mußte in fliegender Hast vorgenommen werden und war eine Strapaze für Patient und Operateur.

Heute macht die moderne Kieferchirurgie in viel größerem Umfange als damals von der Osteotomie und Kontinuitätsresektion am Unterkiefer Gebrauch. Als ganz besondere Wohltat wird bei diesem schwierigen Eingriff die örtliche Betäubung empfunden. Die Operation kann in Ruhe ausgeführt werden, die Blutung ist durch den Suprareninzusatz zur Injektionsflüssigkeit stark verringert. Außer einigen kleinen Unterbindungen braucht nichts zu geschehen, man arbeitet in einem gut übersichtlichen Operationsfeld. Ja, man kann sagen, daß der Ausbau der Lokalanaesthesie und die Beherrschung der Tiefenanaesthesie an der Schädelbasis überhaupt erst die Grundlage für die weitere Anwendungsmöglichkeit der Kontinuitätsresektion am Unterkiefer geschaffen hat.

Heute gelten als Indikation zur Kontinuitätsresektion des Unterkiefers die folgenden Leiden:

1. Die bösartigen Tumoren (von früher her geblieben).
2. Die Tumoren, die an der Grenze der Malignität stehen.
3. Schlecht verheilte Unterkieferfrakturen.
4. Mandibuläre Entstellungen.

Diese sind neu hinzugetreten:

Während man sich seit langem bei den unter 1. aufgeführten malignen Tumoren über die unbedingte Zweckmäßigkeit der Radikaloperation einig ist, bestand lange noch bei den großen

Chirurgen die Ansicht, daß für die an der Grenze der Bösartigkeit stehenden Tumoren ein konservatives Vorgehen genüge; ja heute noch haben einige unserer großen Chirurgen diesen Standpunkt beibehalten. Vor allem gehören zu dieser Gruppe von Tumoren die meist unter die gutartigen Geschwülste gezählten Riesenzellsarkoide und Adamantinome, die oft ihrer klinischen Dignität nach als bösartig zu bezeichnen sind, denn die Erfahrung hat gelehrt, daß bei ihnen die konservative Operation (Excochleation etc.) nicht genügt, und daß das Rezidiv unfehlbar eintritt. Erneute konservative Operationen schleppen das Leiden nur hin mit der Gefahr der Inoperabilität und der malignen Umwandlung. Aber auch bei anderen gutartigen Tumoren (centr. Fibromen, Chondromen etc.), sowie bei gutartigen Tumoren von besonderer Größe ist häufig die Forderung der Radikalität nur durch die Kontinuitätsresektion technisch zu erfüllen. — Ein weiteres neues Anwendungsgebiet für die Kontinuitätsresektion am Unterkiefer ist die Osteotomie zur Korrektur schlecht verheilter Unterkieferfrakturen und zur Beseitigung mandibulärer Entstellungen. Zu letzteren gehören:

1. Progenie,
2. Mikrogenie,
3. Akromegalie,
4. Gesichtsasymetrie (durch einseitige Verkümmerung und ähnliches bedingt).

Waren früher der Indikation zur Unterkieferresektion enge Grenzen gezogen, so geschah dies hauptsächlich wegen der unangenehmen Folgeerscheinungen, vor allem der Entstellung. Noch von B e r g m a n n sprach sich dahin aus, daß für ihn die Unterkieferresektion die unerfreulichste Operation sei. Auch bei gelungener Heilung sei der Anblick der Patienten bedauerlich; das werde noch verschlimmert durch die Aufhebung geordneter Kautätigkeit.

Heute ist die Furcht vor Entstellung hinfällig geworden durch die Hinzufügung zahnärztlich-prothetischer Maßnahmen zum operativen Eingriff, die durch intermaxilläre Schienung eine Dislokation verhindern und die Weichteile stützen, sowie durch die Fortschritte auf dem Gebiete der freien Knochentransplantation mit ihren glänzenden Resultaten.

Die Sorge der Entstellung und Kauunfähigkeit besteht heute nicht mehr. Geblieben ist als besondere Unannehmlichkeit für den Patienten die durch die Durchtrennung des Nervus mandibularis hervorgerufene Sensibilitätsstörung. Für die Osteotomie wurde diese Nachwirkung maßgebend für die technische Gestaltung der Operation. Das zeigt sich am besten in der Entwicklung der Progenie-Operation. Früher entfernte man Teile des Corpus mandibulae; jetzt führt man die Osteotomie in linearer, Keil- oder Trapezform am aufsteigenden Ast aus an dem Ort zwischen Lingula und Incisura semilunaris, so sorgfältig den Nervus mandibularis schonend. P e r t h e s hat aus demselben Grunde diese Stelle benutzt für die Osteotomie bei veralteten, schlecht verheilten Frak-

turen der Mandibula. Nicht zu vermeiden ist jedoch die Durchtrennung des Nervus mandibularis und anschließender Funktionsausfall bei den Kontinuitätsresektionen wegen Tumorbildung, da ja immer die Stelle des Sitzes des Tumors samt Umgebung im Gesunden reseciert werden muß.

Hier ist nun von Interesse, ob der Funktionsausfall dauernd oder vorübergehend ist und falls sich letzteres bestätigen sollte, wie lange Zeit verstreicht, bis die Sensibilitätsstörung behoben ist. Deshalb habe ich eine Anzahl der von Herrn Prof. Axhausen operierten Patienten nachuntersucht, um Aufschluß darüber zu erhalten.

Jedoch will ich zunächst aus der allgemeinen Neurologie auf das, was wir allgemein von Nervenverletzungen, -heilungen und der Funktionswiederkehr wissen, eingehen.

Wie die allgemeine Medizin und besonders die Chirurgie im Kriege an dem ungeheuren Material der Verwundeten viele Erfahrungen gesammelt hat, so hat auch das Spezialgebiet „die Nervenchirurgie" große Fortschritte gemacht, die in den Nachkriegsjahren noch erweitert wurden. Eine große Anzahl Arbeiten erster Autoritäten sind darüber in der Fachliteratur veröffentlicht. Hier seien nur die Namen einiger Forscher genannt: Spielmeyer, Bielschowski, Lehmann, Bethe, Perthes, Lexer, Erlacher, Edinger, Boeke, Unger, Förster, Forßmann, Oppenheim. Sie alle haben Nervenverletzungen genau am lebenden Menschen (besonders an Schußverwundeten) und am Versuchstier makroskopisch und mikroskopisch genau studiert, berichten uns eingehend über die immer erst beobachtete Degeneration und mögliche, bezw. erfolgreiche Regeneration und haben uns dem Ziele der Heilung des verletzten Nerven erheblich näher gebracht. Darum sei zunächst das, was wir allgemein vom Nerven, seiner Verletzung und Heilung wissen, mitgeteilt.

Die Nervenzelle geht aus der Umbildung einer einzelnen Embryonalzelle hervor und geht in der Regel erst beim Tode des ganzen Körpers zugrunde. Sie ist eines der hochdifferenziertesten Gewebe und die langlebigste Zelle des Körpers. Also gibt es während des Lebens keinen regelmäßigen Ersatz zugrunde gehender Nervenzellen durch Neubildung aus Nachbarzellen. Mayer (Prag) und Agdur (Schweden) wollen dagegen experimentell nachgewiesen haben, daß sich bei hochentwickelten Tieren nach der Geburt wirklich Neuronen neu bilden, nicht allein als Ersatz degenerierter Neuronen, sondern auch als Vermehrung der absoluten Neuronenzahl. Das Neuron ist nach der allgemein anerkannten Theorie der einzige Träger der nervösen Funktion. Das Neuron unterliegt der Kernplasmarelation (Heidenhain), das ist das konstante Verhältnis zwischen Kern und Plasma bei den einzelnen Zellspezies. Ist das Neuron geschädigt, so ist nicht nur

seine Funktion aufgehoben, sondern auch die seines Ausbreitungs- und Versorgungsgebietes.

Eine große Rolle für den späteren Heilungsverlauf spielt zunächst die Art der Verletzung. Schon bei der einfachen Commotio nervorum kann man degenerative Zellveränderungen nachweisen (Spielmeyer). Stichverletzungen nach Injektionen können manchmal nach Beobachtungen Frank enthals langdauernde Sensibilitätsstörungen hervorrufen. Selbst schon Druckverletzungen (z. B. nur durch Festhalten des Nerven mit der Pincette) können Anlaß zu Schädigungen und Sensibilitätsstörungen geben. Schußverletzungen, die ja Trümmerwunden sind, erzeugen, wie überall, so auch am Nerven, die am schwersten reparablen Kontinuitätstrennungen und folglich auch die schwersten Grade von Degeneration. Dazwischen stehen die Schnittverletzungen der Nerven.

Spontanheilungen nach Durchschneidung sollen zwar im Gegensatz zu gemischten und motorischen Nerven am ehesten bei sensiblen Nerven zustande kommen (Garré), besonders im Trigeminusgebiet, jedoch ist auch das sehr selten. Ranschburg teilt in seiner Schrift: „Ueber die spontane Vereinigung peripherer, total getrennter Nerven am Menschen" günstige Ergebnisse bei der sogenannten „Fußhand" mit. Er sagt: „Sämtliche sensiblen Nerven des operativ mit dem Handstumpf vereinigten Fußstumpfes haben sich ohne irgendwelche operative Ueberbrückung oder Naht, spontan mit den sensiblen Nerven (bezw. Nervenendkörperchen) vereinigt und zufriedenstellende Funktion der verschiedenen Empfindungen ergeben". Försters Untersuchungen hatten dasselbe Ergebnis: „Sowohl beim Tiere, als auch beim Menschen sind es vornehmlich an gleiche, bezw. gleichartige Gewebe gebundene homotrope Kräfte, die einander im Sinne einer gegenseitigen Anziehung wirkungsvoll zu beeinflussen vermögen". Ob und inwiefern dabei vermittelnde Teilprozesse (Chemotaxis, Stereotropismus, Hodogenese usw.) helfend mitwirken, ändert nichts an der unentbehrlichen Notwendigkeit der Annahme einer homotropen Wechselwirkung der Nervenstümpfe, welche wiederum allem Anscheine nach bloß ein Einzelfall der allgemeinen Anziehung gleichartiger Gewebe ist." Trotz dieser Mitteilungen ist die allgemeine Ansicht, daß es eine Regeneration der sensiblen Nerven ohne Degeneration (also prima reunio nervi) nicht gibt. Die Heilung erfordert immer eine ganz bestimmte, ziemlich lange Zeitdauer. Selbstverständlich setzt die Regeneration um so rascher ein, je unvollständiger die Kontinuitätstrennung war, je weniger vom Querschnitt des Nerven getroffen war. (Bethe, Spielmeyer.)

Wird ein Nerv verletzt, gleich auf welche Art, so wird an der geschädigten Stelle die Kontinuität des Achsencylinders unterbrochen, dadurch entstehen zwei Teile des Neurons: „ein zentraler, aus Ganglienzelle und einem Stück Achsencylinderfortsatz (der lebensfähig bleibt), und einem peripheren Teil (der abgetrennte

Achsencylinderanteil), der der sogenannten Wallerschen Degeneration anheimfällt, die sofort in den ersten Tagen nach der Verletzung einsetzt. Schon nach einfacher Durchtrennung des Nerven reicht die Zone der traumatischen Degeneration 2—3 cm über den Ort der Kontinuitätstrennung hinaus. Peripher fällt bald das Mark zu Tropfen, Schollen und Klumpen, die später von eingewanderten Leucocyten fortgeräumt werden (Lehmann). Die spezifischen Gewebe entdifferenzieren sich also, besonders die Schwannschen Zellen. Sie bilden sich zu Büngnerschen Bändern zurück, die einem Embryonalstadium entsprechen und sind etwa 3 Wochen nach der Verletzung auf dem Höhepunkt der Entwicklung. Es sind breite, scharf begrenzte, vollständig homogene Plasmabänder mit dicht aufeinanderfolgenden Kernen. Man faßt sie als Leitbänder für die einwachsenden Fasern auf. Je weiter die Degeneration fortschreitet, um so schmäler werden die Bandfasern, die Kerne nehmen an Größe und Zahl ab und werden an den Rand gedrängt. Schließlich schrumpfen die Bandfasern zu ganz zarten Fäden zusammen. Später formen sie sich eigenartig um, von Bethe dann Axialstrangrohre genannt. In diesem Zustand verharrt der Nerv lange Zeit, wenn er dauernd von seinem zentralen Stumpfe abgetrennt bleibt. Die retrograde Degeneration setzt sich bis in die Ganglienzellen fort. In diesen stellte Nißl schon frühzeitig Veränderungen fest, die desto ausgeprägter waren, je weiter zentralwärts die Läsion saß. Die absteigende Degeneration setzt auch bald ein, wie schon erwähnt, und ergreift bald die Muskelendplatten. Schon nach 4—5 Tagen konnte Erlacher sie nicht mehr feststellen. — Prinzipielle Voraussetzung zur Herstellung der Leitungsfähigkeit ist, daß die dünnen, auswachsenden, marklosen Fasern das periphere Stück finden können. Das Ziel der Therapie muß deshalb die Beseitigung der Hindernisse sein. Vor allem soll man eine derbe bindegewebige Narbe verhindern, die es den jungen zarten Nervensprossen unmöglich machen würde, erfolgreich zum anderen Ende vorzudringen. Bei schweren Nervenverletzungen über weitere Strecken ist eine Heilung überhaupt nur möglich durch die Kunsthilfe des Chirurgen. Es gibt verschiedene Mittel:

1. Nervennaht,
2. Partielle Naht,
3. Pfropfung von Nerven,*
4. Ueberbrückungsmethoden,
5. Direkte Nervenimplantationen in den Muskel nach Heinecke-Erlacher,

---

* Boeke (Holland) ist sogar die Nervus hypoglossus-lingualis-Pfropfung an Igeln gelungen, also Vereinigung motorischer mit sensiblen Fasern. Auch am Menschen hat man schon erfolgreich Nervenpfropfungen vorgenommen, so die Nervus facialis-hypoglossus und die facialis-accessorius-Pfropfung.

6. Ersatzoperationen,
7. Tubulation.

Man hat versucht, dem aussprossenden Nerven den Weg frei zu halten durch Galalith bezw. Knochenröhren. Edingers Versuche mit einer mit Agar gefüllten Kalbsarterie haben leider völlig versagt.

Fest steht, daß in Tierversuchen und gelegentlich am Menschen jede Nervenimplantationsart gelingen kann, namentlich bei kleinen Defekten, sehr zweifelhaft ist dagegen der Erfolg bei größeren Defekten nach Lexers Erfahrungen. Oft ist es bei Verletzungen, die einige Zeit zurückliegen, nötig, den Nerven aus seiner Umklammerung durch das Narbengewebe zu befreien, um ihn wieder funktionstüchtig zu machen. Dazu dient die Neurolyse. Man unterscheidet:

1. äußere: Der Nervenstamm als solcher wird aus seiner Verwachsung mit der Umgebung und seiner Umklammerung ausgelöst.
2. innere: Das Perineurium wird entfernt, der Nerv in seine einzelnen Faszikel, die untereinander verwachsen sind und durch endoneurales Narbengewebe stranguliert werden, soweit als irgend angängig, zerlegt.

Für die häufig nach Verletzungen nötige Neurolysis bildet die Fettgewebsumlagerung ein einfaches und ausgezeichnetes Verfahren. Die Nervenfasern sind darin weich eingebettet und finden beim Vorsprossen nur ganz geringen Widerstand.

Besonders viel und mit gutem Erfolge werden die Nervennaht, die direkten Nervenimplantationen und die Neurolysis angewandt.

Die Regeneration geht nun folgendermaßen vor sich: Vom proximalen Stumpfe aus sprossen die Schwannschen Elemente, und in ihnen die Nervenfibrillen vor und verbinden sich mit den Bandfasern des peripheren Stumpfes. Primär also: Tätigkeit der Schwannschen Elemente; diese haben einen Vorsprung vor den Nervenfäserchen. Die Besprossung mit spezifischen Zellelementen geht also dem Durchwachsungsprozeß mit jungen Leitungsfäden voraus. Zuerst also: Neurozellulisation, dann Neurofibrosation. Mit dem Eindringen der jungen Achsensprossen bemerkt man eine Veränderung im Aussehen der synzytialen Plasmastreifen des peripheren Stumpfes. Es zeigt sich ein Anschwellen, durch zarte Vakuolisation bildet sich ein Kanal (Ramon y Cajal), in den die neuen Fasern einwachsen können, durch chemotaktische Wirkung (Cajal), Neurotropismus (Forßmann) oder dadurch, daß die Fasern einfach in der Richtung des geringsten Widerstandes weiterwachsen (Edinger). Die Schwannschen Zellen haben also eine degenerative und regenerative Aufgabe. In diesen Schwannschen Zellketten erfolgt sodann die Neubildung der Nervenfasern, „die neurofibrilläre Differenzierung" (Borst).

Es handelt sich also um ein polycelluläres Entstehen der neugebildeten Nervenfasern auf Grund der Tätigkeit der Schwannschen

Elemente und zwar im peripheren Abschnitt selber, wenn auch unter „zentralem Reiz“ oder histodynamischem Einfluß der Ganglienzellen, nicht aber um einfaches Aussprossen (Edinger) der Achsencylinder oder Nervenfibrillen, also um einen ausschließlichen Wachstumsvorgang der Ganglienzelle.* Bald beginnt dann die Umscheidung der neugebildeten Fasern mit Mark (sog. Markreife), dann segmentiert sich das Markrohr in kleine Rohrausschnitte. Die Regeneration am zentralen Stumpfe macht sich geltend in Gestalt der Neurombildung, wenn die aussprossenden Nervenfasern nicht ihr Ziel erreichen.

Störende Narben entfernt man:

1. operativ,
2. durch Erweichung,
   a) mittels Hitze,
   b) mittels Massage,
   c) durch passive Dehnung,
   d) durch Medico-mechanische Uebungen,
   e) durch narbenerweichende chemische Mittel (besonders durch Cholininjektionen).

Wertvoll für die Herstellung der Leitungsfähigkeit im Nerven soll auch die Elektrizität sein.

Die zeitlichen Verhältnisse bei der Nervenregeneration sind noch ziemlich unsichere und in der Literatur findet man sehr verschiedene Angaben. Das ist wohl sehr abhängig, wie auch bei anderen Heilprozessen:

1. von der Art des verletzten Nerven,
2. von der Art der Verletzung,
3. von der Disposition, Konstitution und vom Alter des Patienten,
4. von der Narbenbildung.

Zu 1. Perthes teilt 1917 mit, daß 43% seiner Nervennähte Erfolge waren. Er betont, daß bei den vielen von ihm operierten Fällen es sich immer wieder gezeigt hätte, daß die Regeneration mit mehr Aussicht auf Erfolg und in wesentlich kürzerer Zeit

---

* Es gibt drei verschiedene Theorien über die Nervenregeneration. Der oben beschriebenen neuesten neigen jetzt die meisten Forscher zu. Die älteste, die autogenetische Theorie Bethes ist jetzt von den meisten Gelehrten verlassen und kann als überholt gelten. Aber die Auswachsungstheorie, deren hauptsächlichste Vertreter Waller, Perroncito, Ramon y Cajal darstellen, ist trotz der neuesten Theorie noch nicht zu Fall gekommen, vielmehr bestehen beide Theorien nebeneinander. Nach der Auswachsungstheorie sprossen am zentralen Ende nach kurzen Metamorphosen Achsencylinderfädchen aus, die vorn eine kolbige Anschwellung haben und sich nach allen Seiten wenden, zum Teil umkehren, Spiralen bilden (Perroncito) und sich um Hindernisse herumwinden, bis sie die von den Schwannschen Zellen vorbereiteten alten Nervenbahnen wiederfinden; wo nicht, bildet sich ein Endneurom.

bei Nervendefekten der oberen Extremität als der unteren vor sich gegangen wäre. Er spricht von einer Heilungsdauer von 4—6 Monaten für verletzte Nerven der oberen Extremität. Dabei spielte es eine unwesentliche Rolle, ob die Operation (Nervennaht) sofort oder längere Zeit nach der Verletzung ausgeführt wurde. Beobachtet wurde ferner, daß die elektrische Erregbarkeit der wiederkehrenden Funktion nachhinkte.

Ueberall in der Literatur fand ich Angaben über die ganz besonders gute Regenerationskraft des Nervus trigeminus im Vergleich zu anderen Nerven des Körpers. Das ist oft sehr unerwünscht, so besonders nach Neuralgie-Operationen. Exstirpiert man einem von fürchterlichen Schmerzen gequälten Patienten einen Teil der Nerven, so hat er nur für geraume Zeit Ruhe, dann stellen sich die alten quälenden Schmerzen wieder ein. Thiersch hatte daher eine neue Methode der Neurexetrese angegeben und hoffte damit einen Dauererfolg erzielen zu können. Er begründet seine Methode wie folgt:

„Da eine möglichst vollständige Entfernung des peripheren Teiles keinen Schaden bringt, und dadurch jede Möglichkeit des Einwachsens neuer Nerven in die alten Bahnen beseitigt wird, so halte ich es für richtig, in allen Fällen von dem peripheren Ende des Nerven soviel auszudrehen als zu bekommen ist.“ Perthes sagt dazu: „Diese Anschauung des Begründers der Nervenextraktion ist auch dann zunächst noch die herrschende geblieben, als Fälle von Rezidiven nach Thierschs Operation bekannt geworden waren.“ Man suchte die Ursache der Wiederkehr der Schmerzanfälle zu erklären. Friedrich und Krause zogen folgendes in Betracht:

1. daß bei Ergriffensein eines Astes nicht alle von der Neuralgie mitergriffenen Seitenäste extrahiert wurden,
2. daß bei Ergriffensein mehrerer Aeste nur einer operativ entfernt wurde,
3. daß man nur einen Hauptnerven extrahiert hätte; aber die Neuralgie breitet sich oder hätte sich schon in den Kollateralfasern oder Anastomosen weiterverbreitet und läßt hier den Schmerz weiter bestehen.

Daß der außerordentlichen Regenerationskraft des Nervus trigeminus in den meisten Fällen die Schuld an den Rezidiven beizumessen ist, darauf kam man erst viel später. Es wurden eine große Zahl verschiedener Versuche unternommen, um die Rezidive zu vermeiden. So fordert Krause Exstirpation des Ganglion Gasseri. Bethe verhinderte die Nervenregeneration dadurch, daß er das zentrale Ende durch einen benachbarten Muskel hinddurchsteckte und festnähte. „Er wächst dann fest und trifft nie auf sein peripheres Ende“ nach seinen Beobachtungen. Man hat auch Plombieren des Knochenkanals des exstirpierten Nerven vorgeschlagen (mit Gold, Elfenbeinstiften, Gummi (Abbé), Wachs (Mosse) und anderem). Jedoch liegen hierüber noch keine jahrelangen Be-

obachtungen vor. Perthes hat bei einem Schäferhund durch eine Goldklopffüllung im Canalis infraorbitalis nach Exstirpation des Nervus infraorbitalis die Regeneration verhindert; bei der Sektion des Tieres monatelang später zeigte sich, daß der auf der anderen Seite damals ebenfalls exstirpierte Nerv längst regeneriert war. Am Menschen liegen hierüber noch keine Versuche vor. — Noch kürzeren zeitlichen Erfolg als die Neurexairesen haben die Alkoholinjektionen; schon nach spätestens einem halben Jahr muß die Injektion wiederholt werden.

Für die mit Unterkieferresektionen nun immer verbundene teilweise Entfernung des Nervus mandibularis ist die besonders schnelle Wiederkehr der Funktion sehr zu begrüßen. Ob dies nun tatsächlich nur auf der außerordentlichen Regenerationskraft des Trigeminus beruht, wie das in der Literatur oft betont wird, oder ob noch andere Faktoren zur Erklärung herangezogen werden müsen, darauf werde ich noch später zurückkommen.

Es liegen nach einer Unterkieferkontinuitätsresektion jedenfalls die ungünstigsten Verhältnisse vor, die man sich denken kann. Der großen Entfernung, die zu überbrücken wäre, und der komplizierten Verhältnisse wegen, ist auch eine Nervennaht nicht möglich; es besteht vielmehr nach der Operation ein so großer klaffender Defekt, daß trotz des besonderen Regenerationsvermögens des Nervus trigeminus dauernder Funktionsausfall von seiten des Nervus mandibularis erwartet werden mußte. Demgegenüber steht allerdings die Erfahrung, daß selbst über die großen Defekte, die durch eine Kontinuitätsresektion, ja sogar halbseitige Exartikulation die Wiederherstellung der Funktion des Nerven erfolgt. Trotzdem vergeht bis zur völligen Wiederkehr der normalen Sensibilität eine ziemlich lange Zeit, jedoch konnte ich ausnahmslos bei den von Herrn Professor Axhausen operierten, von mir nachuntersuchten Fällen eine Zunahme, bezw. die endgültige Wiederherstellung der gestörten Sensibilität feststellen.

Alle von mir nachuntersuchten Patienten klagten, nachdem sie die Operation gut überwunden hatten, nur noch über die Ausfallserscheinungen von seiten des Nervus mandibularis. Sonst äußerten sie sich sämtlich anerkennend über das Resultat der Operation. Alles Nähere will ich bei den aufgeführten Fällen selbst mitteilen. Zum Vergleich führe ich zuerst die aufgehobene Sensibilität bei der Mandibularis-Anaesthesie an.

Normale Empfindunslosigkeit der Haut bei Mandibularanaesthesie.

Die Empfindungslosigkeit bei der Mandibularanaesthesie reicht an der äußeren Haut meist genau bis zur Mittellinie, manchmal ein klein wenig darüber hinaus, durch kleinste Anastomosen verursacht. Die Schleimhaut der Lippe und der Wange ist an den der Haut entsprechenden Stellen gleichfalls ohne Sensibilität. Da

der Nervus lingualis sehr in der Nähe des Foramen mandibulare verläuft, so wird er oft zufällig bei der Mandibularisanaesthesie mitgetroffen, dann ist genau die Hälfte der Zunge sensibilitätslos.

Patient 1. Frau Adelheid R., 42 Jahre alt.

Diagnose: Riesenzellsarkom.

Operationen: Mai 1926 — März 1927 konservative Operationen, jedoch Rezidive. 14. 4. 31 Knochenvorpflanzung vom Beckenkamm. 6. 7. 31 Kontinuitätsresektion.

Nachuntersuchung: 16. 7. 31.

Befund bei der Nachuntersuchung: Patientin trägt im Ober- und Unterkiefer Schienen mit intermaxillärer Verschnürung, die als sehr lästig empfunden werden und die Nahrungsaufnahme schwierig und langwierig gestalten. Sonst keine Beschwerden.

Ohne Sensibilität sind:

Die äußere Haut, s. Abb.

Die Schleimhaut der Lippe und Wange entsprechend dem Bezirke der äußeren Haut.

Zahnfleisch.

Die rechte Zungenhälfte.

Patient 2. Herr Wilhelm Sch., 64 Jahre alt.

Diagnose: Carcinom am linken Unterkiefer.

Operationen: 23. 2. 31. Kontinuitätsresektion. 2. 4. 31. Durchtrennung des gestielten Hautlappens.

Nachuntersuchung: 15. 7. 31.

Befund bei der Nachuntersuchung: Lediglich die äußere Haut und die entsprechende Stelle der Lippenschleimhaut zeigt eine kreisrunde unempfindliche Stelle, s. Abb. Anamnestisch gibt der Patient an, daß nach der Operation eine weitgehende Sensibilitätsstörung bestanden hätte, bis hoch hinauf zum aufsteigenden Ast, desgleichen war die Wangenschleimhaut gefühllos. Langsam kehrt das Gefühl wieder, die Wangenschleimhaut empfindet schon wieder normal, die Sensibilität des Zahnfleisches und der Zunge sind gebessert, auch schon fast normal.

Patient 3. Frau Anna V., 58 Jahre alt.

Diagnose: Polykystom am aufsteigenden Ast.

Operation: 5. 2. 31. Endständige Resektion von /5 an.

Nachuntersuchung: 13. 7. 31.

Befund bei der Nachuntersuchung: Völlig unempfindlich ist ein kreisrunder Hautbezirk der Gegend zwischen Lippe und Kinn, die entsprechende Schleimhautstelle ebenfalls. Bis hoch zum aufsteigenden Ast hinauf reicht eine Zone mit herabgesetztem Gefühl, s. Abb. Anamnestisch gibt die Patientin eine frühere weit ausgedehnte totale Sensibilitätsstörung an und erzählt von der langsamen, aber stetig fortschreitenden Wiederkehr des Gefühls.

Patient 4. Herr Franz St., 61 Jahre alt.

Diagnose: Carcinom am linken Unterkiefer.

Operation: 28. 1. 31. Kontinuitätsresektion.

Nachuntersuchung: 13. 7. 31.

Befund bei der Nachuntersuchung: Unempfindlichkeit der linken Unterlippe und der Haut bis zum Kinn, desgleichen Unempfindlichkeit der entsprechenden Schleimhautstellen, s. Abb. Anamnestisch erzählt der Patient von der früher weit ausgedehnten Gefühlslosigkeit, die sich jedoch stetig verringert. Die Wangenschleimhaut und das Zahnfleisch zeigen schon wieder völlig normale Sensibilität. Die halbe Zunge war auch eine Zeit lang ohne Gefühl, jetzt ist sie schon wieder normal empfindlich. Nur die linke Zungenspitze zeigt in geringer Ausdehnung noch subnormale Empfindlichkeit.

Patient 5. Frau Luise G., 37 Jahre alt.

Diagnose: Riesenzellsarkom, rechter Unterkiefer.

Operation: 14. 1. 31. Kontinuitätsresektion.

Nachuntersuchung: 24. 7. 31.

Befund bei der Nachuntersuchung: Die Gegend zwischen rechter Unterlippe und Kinn, sowie ein Teil der Submentalgegend ist ohne Sensibilität, bezw. zeigt stark subnormale Empfindlichkeit, s. Abb. Die entsprechenden Schleimhautstellen sind in etwas geringerem Ausmaße von der Sensibilitätsstörung betroffen. Anamnestisch erzählt die Patientin, daß das Gefühl am Zahnfleisch und an der Zunge immer normal geblieben sei. An der äußeren Haut stellt sie eine weitgehende Besserung der Sensibilitätsstörung fest. Die Wangenschleimhaut und die Lippenschleimhaut (die dem Lippenrot entsprechende Stelle) sind wieder völlig normal.

Patient 6. Herr Erich St., 27 Jahre alt.

Diagnose: Rezidivierendes Adamantimon am linken Unterkiefer.

Operationen: 19. 9. 30. Knochenvorpflanzung vom Beckenkamm. 17. 11. 30. Kontinuitätsresektion.

Nachuntersuchung: 13. 7. 31.

Befund bei der Nachuntersuchung: Ohne Sensibilität ist eine kreisrunde Stelle der äußeren Haut zwischen Lippe und Kinn, s. Abb., und die entsprechende Schleimhautstelle. Auf Befragen gibt der Patient die langsame Wiederkehr des Gefühls an. Zahnfleisch und Zunge zeigen schon wieder völlig normale Sensibilität.

Patient 7. Frau K., 30 Jahre alt.

Diagnose: Adamantinom am linken aufsteigenden Ast des Unterkiefers.

Operationen: 11. 11. 30. Endständige Unterkieferresektion. 23. 7. 31. Freie Knochentransplantation vom Beckenkamm.

Nachuntersuchungen am 10. und 25. 7. 31.

Befund bei den Nachuntersuchungen: derselbe. Ohne Sensibilität ist die äußere Haut von der linken Unterlippe bis zum Kinn, s. Abb., die Lippen- und Wangenschleimhaut bis zur Höhe der Mundspalte, die linke

Zungenhälfte, das Zahnfleisch der linken Unterkieferhälfte. Anamnestisch gibt die Patientin an, daß die Sensibilitätsstörung früher bedeutend weiter gereicht hätte.

Patient 8. Frl. Erna Sp., 10 Jahre alt.

Diagnose: Riesenzelltumor am linken Unterkiefer.

Operationen: 16. 10. 30. Kontinuitätsresektion. 9. 2. 31. Plastische Deckung vom Beckenkamm.

Nachuntersuchung: 13. 7. 31.

Befund bei der Nachuntersuchung: Ohne Sensibilität ist die äußere Haut von der Unterlippe bis zum Kinn in ziemlich großer Ausdehnung, s. Abb., und die entsprechende Stelle der Lippenschleimhaut. — Anamnestisch gibt die Patientin an, daß das Gefühl an der Zunge immer normal gewesen sei, die Sensibilität des Zahnfleisches sei aufgehoben gewesen, jetzt erweist es sich als normal empfindlich. Desgleichen berichtet sie über die frühere Sensibilitätsstörung an Haut und Schleimhaut der Wange, die jetzt wieder normale Empfindlichkeit zeigen.

Patient 9. Frau Marie B., 47 Jahre alt.

Diagnose: Carcinomatös entartetes Adamantinom.

Operation: 26. 7. 30. Kontinuitätsresektion von der Gegend der Prämolaren bis zum Collum mandibulae.

Nachuntersuchung: 16. 7. 31.

Befund bei der Nachuntersuchung: Die Sensibilität ist überall normal. Auf Befragen erzählt die Patientin, daß sich nach der Operation eine Gefühlslosigkeit bemerkbar gemacht hätte von der Lippen- und Kinnmitte bis hoch hinauf zur Wangenhaut des aufsteigenden Astes. Auch ein Teil der Oberlippe sei taub gewesen. Schon im Dezember machte sich die Wiederkehr der Sensibilität bemerkbar, bis seit Anfang des Jahres alle betroffenen Haut- und Schleimhautstellen wieder vollkommen normales Gefühl gezeigt hätten.

Patient 10. Kind Gertrud N., 10 Jahre alt.

Diagnose: Zentrales Riesenzellsarkom.

Operation: 18. 10. 30. Kontinuitätsresektion.

Nachuntersuchung: 22. 7. 31.

Befund bei der Nachuntersuchung: Eine kleine Stelle der Lippe zeigt stark herabgesetzte Sensibilität, die darunter liegende Stelle der Haut ist völlig ohne Sensibilität, s. Abb. Die Mundhaltung ist beim Sprechen noch etwas schief, was bei den anderen Patienten gar nicht aufgefallen war. Auf Befragen erfahre ich von früherer weitgehender Sensibilitätsstörung, die sich jedoch gebessert hätte. Das Zahnfleisch, die Wangenschleimhaut und Zunge zeigen wieder normales Empfinden.

Patient 11. Herr T., 44 Jahre alt.

Diagnose: Carzinom am linken Unterkiefer.

Operation: 30. 5. 30. Kontinuitätsresektion.

Nachuntersuchung: 15. 7. 31.

Befund bei der Nachuntersuchung: Die äußere Haut und ein kleiner Bezirk der Lippe zeigen noch eine kreisrunde Zone ohne jede Sensibilität, darum konzentrisch eine kleine Zone, die unternormal empfindlich ist, s. Abb. Der Patient gibt auf Befragen weitgehende Besserung der früher geschwundenen Sensibilität an. Die linke Zungenhälfte war früher ohne Gefühl, jetzt zeigt sie wieder vollkommen normales Empfinden, desgleichen das Zahnfleisch, die Lippen- und Wangenschleimhaut.

Patient 12. Frau Klara H., 57 Jahre alt.

Diagnose: Adamantinom.

Operationen: Januar 1930. Knochenvorpflanzung. Mai 1930. Kontinuitätsresektion.

Nachuntersuchung: 17. 7. 31.

Befund bei der Nachuntersuchung: Die Sensibilität ist überall normal. Auf Befragen gibt die Patientin an, daß nach der Operation noch eine Zeitlang eine Schwellung bestanden hätte und eine ausgedehnte Sensibilitätsstörung. Mit der Abnahme der Schwellung seien auch schon die ersten Zeichen des wiederkehrenden Gefühls gekommen. Zahnfleisch, Zunge, Wangenschleimhaut sollen nach Angabe der Patientin immer das normale Gefühl behalten haben. Nach Verlauf eines halben Jahres etwa sei das Gefühl überall restlos wiederhergestellt gewesen.

Patient 13. Frau Ida M., 33 Jahre alt.

Diagnose: Fibrom am linken Unterkiefer.

Operationen: 7. 6. 29. Knochenvorpflanzung. 18. 7. 29. Kontinuitätsresektion.

Nachuntersuchung: 31. 7. 31.

Befund bei der Nachuntersuchung: Die Sensibilität ist völlig normal. Auf Befragen erzählt die Patientin gleichfalls von einer ziemlich ausgedehnten Sensibilitätsstörung nach der Operation; sie hätte eine Zeitlang bestanden und habe sich immer mehr gebessert, bis jetzt alles völlig normal empfindlich sei.

Patient 14. Kind Erich B., 10 Jahre alt.

Diagnose: Adamantinom am linken Unterkiefer.

Operation: November 1928. Kontinuitätsresektion.

Nachuntersuchung: 23. 7. 31.

Befund bei der Nachuntersuchung: Die Sensibilität ist überall völig normal. Auf Befragen erzählt der Patient, daß das Gefühl in der Zunge immer normal gewesen sei. Hingegen seien die äußere Haut, Lippe, Wangenschleimhaut und das Zahnfleisch in großer Ausdehnung längere Zeit ohne Gefühl gewesen. Jetzt ist die Sensibilität seit geraumer Zeit (genauere Angaben darüber kann der Patient nicht machen) wieder vollkommen normal.

Auf die Prüfung der Sensibilität der Zahnpulpen habe ich verzichtet:

I. weil die meisten der von mir nachuntersuchten Patienten für eine elektrische Nachprüfung sich als nicht brauchbar erwiesen:

1. weil einige noch Schienen trugen,
2. weil einigen gerade die Zähne fehlten, auf die es ankam,
3. weil einige überkronte Zähne hatten.

II. weil darüber schon verschiedene Arbeiten vorliegen, s. Literatur: 5, 9, 21, 46. (teils Nachuntersuchungen am Patienten, teils Tierversuche, meist Untersuchungen der Zahnpulpen nach Unterkieferfrakturen).

Es muß betont werden, daß man von einer Desensibilisierung der Pulpa keineswegs auf eine Devitalisierung schließen darf, wie das besonders Steidl in seiner kürzlich erschienenen Arbeit schreibt. Er spricht sich dahin aus, daß die Anaesthesie der Pulpa bei elektrischer Prüfung durchaus kein sicheres Todeszeichen für die Zahnpulpa sei. Eine Beurteilung des Pulpenzustandes sei ohne Eröffnung des Zahnes außerordentlich schwierig; die selbst nach längerer Zeit vorgenommene Sensibilitätsprüfung nur dann beweisend, wenn sie positiv ausfalle. Und eine Eröffnung des Zahnes nur zum Zwecke der Untersuchung könne man dem Patienten nicht zumuten. Deshalb, meint Steidl, sollte man auf die Zahnfarbe und Transparenz achten und auf unbegründete Zahnlockerung, um daraus vorsichtig eventuelle Schlüsse über den Pulpenzustand zu ziehen." Die Frage des Weiterlebens der Zahnpulpa nach Schädigungen des Nervus mandibularis wird von den meisten Autoren bejaht, so von Pichler, Sicher, v. Wunschheim, Bagnall, Blessing, Rost, Haas. Letzterer stellt in seiner Dissertation fest: „Wenn auch in einem Kiefer die Versorgung der Pulpen der Zähne durch Zerreißen des Nervus mandibularis, der Arteria und Vena alveolaris inferior für einige Zeit unterbunden ist, so bleiben die Pulpen in der Folge meist lebend und sensibel, wenn sich die Verbindung in nicht allzulanger Zeit wieder eingestellt hat, oder wenn sich, wie ich vermute, Anastomosen von der anderen Seite her gebildet haben. Anzunehmen ist, daß die Versorgung zunächst durch Anastomosen von anderen Stämmen oder der anderen Seite her übernommen und später nach Wiederherstellung der Verbindung mit den zentralen Aesten von diesen wieder ausgeführt wird. Wenn die Versorgung aber versagt, so können sich die Zähne nicht halten wegen eines frühzeitigen Alveolarschwundes." Dieser Auffassung vom Weiterleben der Pulpa nach N. mandibularis-Schädigungen schließe ich mich an. Ciesynski dagegen schließt aus der Anaesthesie der Pulpa auf Pulpentod, desgleichen Sicher.

So verzichtete ich auf diese Untersuchungen und habe nur die Prüfung der Wiederkehr der Funktion des bei der Kontinuitätsresektion auf eine große Strecke entfernten Nervus mandibularis an Haut und Schleimhaut vorgenommen.

Ich habe also 14 Patienten nachuntersucht, davon lag bei den Patienten 2—14 die Operation 3½ Monate bis 2 Jahre 8 Monate zurück. Patientin 1, Frau R., habe ich schon zehn Tage nach der Operation nachuntersucht. Bei dieser konnte ich daher die volle Ausdehnung der Sensibilitätsstörung genau feststellen. Bei den anderen Patienten, bei denen die Unterkieferkontinuitätsresektion schon geraume Zeit zurücklag, konnte ich mich in Bezug auf den Grad der Sensibilitätsstörung nur auf die anamnestischen Angaben der Patienten verlassen. Hingegen konnte ich bei diesen die Wiederkehr der Funktion des Nervus mandibularis feststellen in allen Phasen von der langsam beginnenden Wiederherstellung des Gefühls bis zur völlig normalen Sensibilität. Vergleichend betrachtet fällt die verschieden lange Dauer der Wiederkehr der Sensibilität auf. So ist bei Patient 10, Gertrud N. (10 Jahre), noch nicht die volle Sensibilität wieder hergestellt; sehr langsam scheint auch die Wiederkehr des Gefühls bei Patient 8, Frl. Erna Sp. (19 Jahre), Fortschritte zu machen. Das nimmt wunder bei der Jugend dieser beiden Patientinnen. Dagegen war das Gefühl bei den Patientinnen 9 und 12, Frau Marin B. und Frau Klara H. (47 bezw. 57 Jahre), nach ihren anamnestischen Angaben schon etwa ein halbes Jahr nach der Operation wieder ganz normal. Hier staunt man über die schnelle Wiederkehr der Sensibilität bei dem vorgeschrittenen Alter der beiden Patientinnen. Auch die Patienten 13 und 14, Erich B. und Frau Ida M. (10 bezw. 33 Jahre alt), berichteten mir, daß die Sensibilitätsstörung schon lange wieder geschwunden sei, allerdings ließ sich der genaue Zeitpunkt der völligen Wiederherstellung des Gefühls nicht feststellen, da sich die Patienten nicht mehr genau daran erinnern konnten. Es scheint die Zeitdauer, die verstreicht, bis die Funktion des Nervus mandibularis wiederhergestellt ist, also nicht allein vom Alter und der Konstitution des Patienten abhängig zu sein. Ich muß betonen, daß alle Patienten sich in einem mehr oder minder guten Durchschnittsgesundheitszustand befanden. Um eine Vermutung auszusprechen, die vielleicht zur Erklärung der schnelleren Wiederherstellung der Sensibilität bei den beiden im Alter vorgeschrittenen Patientinnen 9 und 12 sowie der langsameren bei den jugendlichen Patientinnen 8 und 10 beitragen könnte, möchte ich sagen, daß es sich wahrscheinlich um eine glückliche bezw. weniger günstige Narbenbildung handeln kann, die den jungen Nervensprossen wenig, bezw. viel Widerstand entgegensetzt.

Bei Betrachtung der Figuren, die sich durch Einzeichnen der Sensibilitätsgrenzen auf die Haut des Patienten ergaben, sieht man, daß ein Vorsprossen der Nervenfibrillen hauptsächlich von der Wangengegend her erfolgt, also vom zentralen Nervenstumpfe aus, in geringerem Maße von der Gesichtsmitte aus. Am längsten läßt die Wiederkehr des Gefühls an der Kinn- und Wangengegend auf sich warten. Auffällig ist ferner, daß in vier Fällen (Patient 2, 3, 6, 11) nach bereits erfolgreich begonnener Wiederkehr des Gefühls

sich noch eine kreisrunde Stelle ohne Sensibilität zeigte, während die Figuren des noch nicht regenerierten Nerven bei den anderen Patienten unregelmäßig sind. Bei den meisten Patienten erfolgte die Wiederkehr des Gefühls zur Schleimhaut hin rascher als zur äußeren Haut, nur bei der Patientin 7, Frau K., verhielt es sich umgekehrt. Auch anamnestisch berichteten die Patienten über eine schnellere Wiederherstellung des Gefühls an den betroffenen Schleimhautstellen als an den betroffenen Stellen der äußeren Haut. Daß bei manchen Patienten auch der Nervus lingualis mitverletzt wurde, liegt an dem Umfang der Operation.

Sämtliche Nachuntersuchungen haben also einwandfrei die Wiederherstellung der Funktion des Nervus mandibularis selbst bei großen Defekten ergeben. Ob es sich nun tatsächlich um die Regeneration des dicken Nervus mandibularis handelt, oder ob feine zarte Nervenfäden regenerieren oder ob nach und nach die Versorgung des desensibilisierten Gebietes von in der Nähe verlaufenden Nervenfasern mitübernommen wird, darüber liegen noch keine Beobachtungen vor. Am lebenden Menschen sind diese ja auch nicht zu gewinnen, und ein größeres Leichenmaterial von Leuten, die bei Lebzeiten diese oder ähnliche Operationen gut überstanden haben, an denen man die anatomische Beschaffenheit des Nerven genau studieren könnte, kann nicht beschafft werden. Hier könnte der Tierversuch Aufklärung bringen. P e r t h e s, dessen ähnlichen Versuch an einem Schäferhund ich schon weiter vorn in meiner Arbeit anführte, berichtet uns über die Regeneration des Nervus mandibularis infraorbitalis, jedoch nicht über die Art der Regeneration.

Trotzdem diese Frage vorläufig noch offen ist, haben doch diese Nachuntersuchungen ergeben, daß die von den Patienten so unangenehm empfundene Desensibilisierung der betroffenen Haut- und Schleimhautstellen keine dauernde ist. Somit fällt auch wieder ein Argument gegen die Kontinuitätsresektion des Unterkiefers fort, da es sich, was die Störungserscheinungen anbelangt, die durch die Nervenverletzung hervorgerufen sind, um eine Restitutio ad integrum handelt.

Zum Schlusse der Arbeit ist es mir eine angenehme Pflicht, Herrn Professor A x h a u s e n für die gütige Ueberlassung des Themas und des Patientenmaterials sowie für die freundlichen Ratschläge meinen verbindlichsten Dank auszusprechen.

Literatur.

1. **Axhausen, G.:** Kieferresektion, -plastik und -prothese. Fortschr. der Zahnhlk. 1930, Bd. 6, Teil 1.
2. — Ueber die erhöhte Anwendbarkeit der freien Knochenüberpflanzung in der Unterkieferchirurgie mittels der Knochenvorpflanzung. Der Chirurg I., Nr. I, 1928.
3. **Angerer:** Ueber die Endresultate von Thierschs Neurexairesen. Verhandlungen des XXV. Chirurgenkongresses 1896 und Archiv für klin. Chir. Bd. 53.
4. **Bardenheuer:** Mitteilungen aus dem Gebiete der Nervenchirurgie mit einer einleitenden Abhandlung über die anatomische Verheilung der Nervenverletzungen. D. Zschr. f. Chir. 1908, Bd. 96.
5. **Bauer, W.:** Welchen Einfluß hat die Durchschneidung des N. mandibularis auf die Struktur der Zahnpulpa beim Kaninchen? Zschr. f. Mund- und Kieferchirurrgie, 1918, Bd. 3.
6. **Blessing, G.** und **Rost, F.:** Ueber operative Verkleinerung des Unterkiefers bei Akromegalie. Zbl. f. Chir. 1925, Nr. 16.
7. **Boeke, J.:** Die Regenerationserscheinungen bei der Verheilung von motorischen und receptorischen Nervenfasern. Arch. Physiol. 1913, Bd. 151.
8. **Boumann, K.:** Die funktionellen und kosmetischen Resultate der Unterkieferresektion. Diss. Kiel 1923.
9. **Brubacher, H.:** Einfluß der Nervendurchschneidung auf die Struktur der Zahnpulpa. Virch. Arch. 1907, Bd. 187.
10. **Bruhn** und **Lindemann:** Kieferresektion. In: Kantorowicz, Allg. Handwörterbuch der ges. Zahnheilkunde, 1930, Bd. 2.
11. **Dominici:** Experimenteller Beitrag zum Studium der Regeneration d. periph. Nerven. B. kl. W. 1911, Nr. 43.
12. **Edinger, L.:** Ueber die Regeneration des entarteten Nerven. D. m. W. 1917, Nr. 25.
13. — Untersuchungen über die Neubildung d. durchtrennten Nerven. D. Zschr. f. Nervenhlk. 1918, Bd. 58.
14. **Erlacher, Ph.:** Unterbrechung und Wiederherstellung der Leitung im peripheren Nerven durch thermische und chemische Mittel. Arch. f. orth. und Unfallchir. 1924, Bd. 23.
15. — Ueber die Grundlage der Wiederherstellung der Nervenleitung und ihre Bedeutung für die Operationen am peripheren Nerven. Arch. f. orthop. und Unfallchir. 1925, Bd. 23.

16. **Ernst, F.:** Kieferresektion, -plastik und -prothese. Fortschr. der Zahnheilk. 1926, Bd. 2, Teil 1.
17. **Förster, O.:** Die Therapie der Schußverletzungen peripherer Nerven. In: Lewandowsky, Hb. d. Neurologie. Ergänz.-Bd., II. Teil, Berlin 1929.
18. **Frankenthal, L.:** Die Regeneration und Chirurgie verletzter sensibler Nerven. Chirurg, 1929, Jg. 1.
19. **Friedrich:** Zur chirurgischen Behandlung der Gesichtsneuralgie, einschl. der Resektion und Exstirpation d. Ganglion Gasseri. Mitteil. aus den Grenzgebieten der Medizin und Chirurgie, Bd. III.
20. **Geinitz, R.:** Die Nervenschüsse. Ergebn. d. Chir. 1920, Bd. 12.
21. **Haas, B.:** Verursacht die Durchtrennung des Nervus mandibularis und der Arteria und Vena alveolaris inferior durch traumatische Defekte der Mandibula für die spätere Folge bleibende Schädigungen der peripher von der Durchtrennungslinie stehenden Zähne und der Pulpa? Feststellung und Untersuchung unter Zuhilfenahme des Induktionsstromes. Diss. Jena 1923.
22. **Jäger, H.** und **Traum, E.:** Beiträge zur Nervenregeneration in menschlichen Hautnarben. D. Zschr. f. Chir. 1926, Bd. 196.
23. **Jalcowitz, A.:** Zur Prognose der operativ behandelten Nervenverletzungen. D. Zschr. f. Chir. 1926, Bd. 199.
24. **Lehmann, W.:** Chirurgie der Nerven. In: Kirschner-Nordmann, D. Chirurgie, Bd. III, Berlin 1930.
25. **Lexer, E.:** Die gesamte Wiederherstellungschirurgie. Leipzig 1931. I. A. Barth. Leipzig 1920, I. Teil.
26. **Mann, L.:** Die Wiederherstellung gestörter Leitung im peripheren Nerven. Jhrsk. f. ärztl. Fortbildg. 1916, H. 5.
27. **Marchand, F.:** Der Prozeß der Wundheilung. D. Chir. Lfg. 16. Stuttgart 1901. F. Enke.
28. **Marguliés, A.:** Zur Frage der Regeneration in einem dauernd von seinem Centrum abgetrennten peripherischen Nervenstumpf. Virch. Arch. 1908, Bd. 191.
29. **Merschroth, P.:** Ueber die Regeneration zeitlich, bezw. örtlich mehrfach durchschnittener Nerven. Diss. Frankfurt a. Main 1923.
30. **Nasaroff, W.:** Ueber die Regeneration der Nervenendapparate in den Hautnarben des Menschen. Virch. Arch. 1925, Bd. 257.
31. **Perroncito, A.:** Die Regeneration der Nerven. Beitr. z. path. Anatomie. 1907, Bd. 42.
32. **Perthes, G.:** Ueber Nervenregeneration nach Extraktion von Nerven wegen Trigeminusneuralgie. D. Zschr. f. Chir. 1905, Bd. 77.
33. — Die Verletzungen und Krankheiten der Kiefer. D. Chir. Lfg. 33 a. Stuttgart 1907. F. Enke.
34. — Die Schußverletzungen der peripheren Nerven. Zschr. Neur. 1927. Orig. Bd. 36.
35. **Pichler, H.:** Kieferresektion, -plastik und -prothese. Fortschr. d. Zhlk. 1928, Bd. 4, Teil 1; 1929, Bd. 5, Teil 1.
36. **Ranschburg, P.:** Ueber spontane Vereinigung peripherer, total getrennter Nerven am Menschen. Zschr. f. Neurologie 1926, Bd. 105.

37. **Röse, C.:** Ueber einen Fall von Zerreißung der Arteria und des Nervus mandibularis infolge einer Zahnextraktion. M. m. W. 1893, Nr. 44.
38. **Rosenthal, W.:** Kieferresektion, -plastik und -prothese. Fortschr. d. Zahnhlk. 1927, Bd. 3, Teil 1.
39. — Beitrag zur Wiederherstellungschirurgie nach Kieferresektion und Nekrose. Arch. f. klin. Chir. 1927, Bd. 147.
40. **Schäffer:** Beitrag zur chirurgischen Behandlung der Trigeminusneuralgie. Inaug.-Diss. Breslau 1902.
41. **Spielmeyer, W.:** Ueber Regeneration peripherer Nerven. Zschr. Neurol. 1917. Orig. Bd. 36.
42. — Degeneration und Regeneration am peripherischen Nerven. In: Bethe-Bergmann, Hb. Physiolog., Bd. 9, Berlin 1929.
43. **Terashima, S.** und **Kimura, O.:** Ueber die Regeneration der Endigungen der peripheren Nerven. Transact. of the japan. path. soc. 1928, Bd. 16.
44. **Tsunoda, T., Hamada, I., Arimoto, R.:** Experimentelle Studien über die Veränderung der Nervenendigungen bei Entzündungen sowie über die Regeneration der Nerven im Narbengewebe. Virch. Arch. 1928, Bd. 268.
45. **Valentin, B.:** Studien über Nervenregeneration. Zschr. f. orthop. Chir. 1926, Bd. 47, Beiheft.
46. **Steidl, H.:** Ueber klinische Folgeerscheinungen von seiten des Nervus alveolaris inferior nach Schädigungen des Unterkiefers mit besonderer Berücksichtigung der Brüche. D. Zschr. f. Chir. 1931, Bd. 230.
47. **Eulenburg:** Real-Encyclopädie.

Lebenslauf.

Am 20. Mai 1907 wurde ich, Elfriede Johanna Hermine G r o h n w a l d, als Tochter des praktischen Zahnarztes Dr. Emil Grohnwald zu Berlin geboren. Ich besuchte das Charlottenlyceum, das Realgymnasium der Chamissoschule und die Elisabeth-Oberrealschule zu Berlin. Hierselbst bestand ich im März 1927 die Reifeprüfung. Darauf widmete ich mich dem Studium der Zahnheilkunde an der Universität Berlin. Die zahnärztliche Vorprüfung bestand ich im Februar 1929 und das Staatsexamen am 23. 12. 1930. Zurzeit bin ich zu meiner weiteren Ausbildung als Assistentin tätig.

(Die ///// gezeichneten Hautstellen sind völlig ohne Sensibilität; die :::: gezeichneten Hautstellen zeigen ganz geringe Sensibilität. [Das gilt für sämtliche Zeichnungen.])

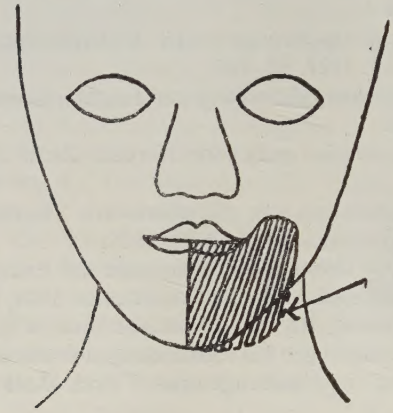

Empfindungslosigkeit der Submentalgegend, vorgeklappt in die Schemaebene.

Abb. 1

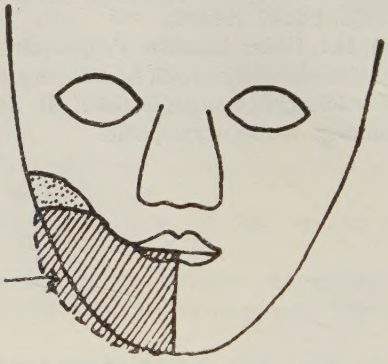

Empfindungslosigkeit der Submentalgegend, vorgeklappt in die Schemaebene.

Abb. 2

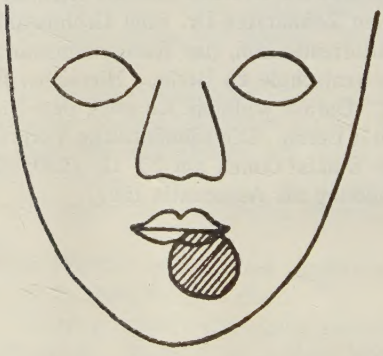

Abb. 3



Abb. 4

Abb. 5

Sensibilitätsstörung an der Haut der Submentalgegend, in die Schemaebene vorgeklappt.

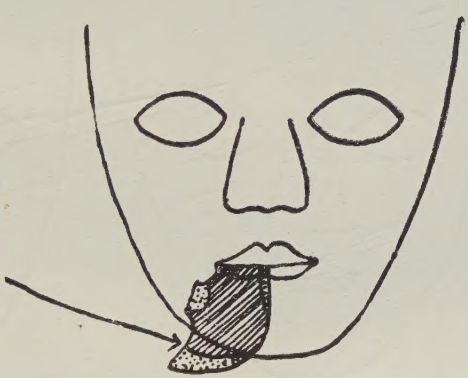

Abb. 6

Abb. 7

Abb. 8

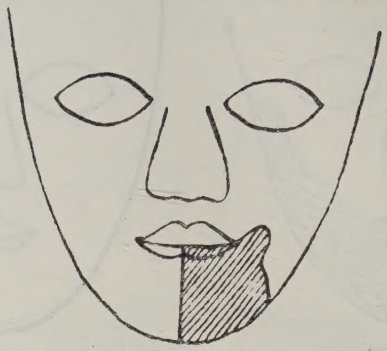

Abb. 9

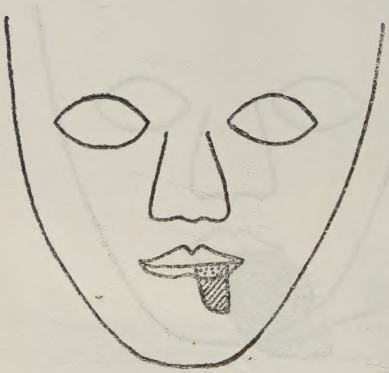

Abb. 10

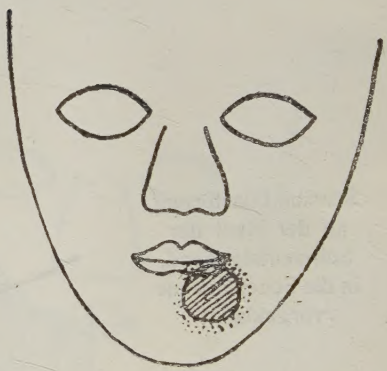

Abb. 11